

# 10 Poranění páteře a míchy

## Spinal Injury

Cílem kapitoly je naučit se rozpoznat zraněné, kteří mohou mít poraněnou míchu nebo páteř, rozpoznat poranění páteře, která vyžadují časné zajištění dýchacích cest a/nebo okamžité znehybnění a chirurgické ošetření, naučit se zhodnotit stav a umět pečovat o zraněné s poraněním míchy na každém odsunovém stupni.

### *Kasuistika*

*Jednotka pěchoty poskytuje krytí malému zásobovacímu konvoji ze střechy Landroveru. První vozidlo se stalo účastníkem dopravní nehody. Jeden z vojáků byl katapultován z Landroveru a skončil v příkopu. Byl nalezen při vědomí s hlavou na stranu, stěžující si na těžké bolesti zad. Nedýchá normálně, hlasitě křičí mezi nádechy, že nemůže hýbat nohama.*

- *Co uděláš?*

*Prvotní vyšetření - dýchací cesty jsou volné, ale dýchací pohyby hrudníku a břicha jsou nesymetrické. Puls na a.radialis je nehmatný, ale puls na a.femoralis je hmatný s frekvencí 50/min. Má oboustrannou poruchu citlivosti od bradavek dolů. Síla svalová se zdá normální na horních končetinách, ale je značně oslabená na dolních končetinách.*

- *Na jaké úrovni očekáváš poranění?*
- *Jak by mělo být o tohoto zraněného pečováno v průběhu odsunu?*

*Neurologické známky se v nemocnici nezměnily. Při vyšetření se zjistí, že citlivost na malíku je zachována, ale nelze provést abdukci.*

- *Jak tyto informace zpřesní tvůj odhad úrovně zranění?*

# Úvod

Poranění míchy mohou mít devastující fyziologické a psychologické následky. Proto je velmi důležité rozpoznat možnost poranění míchy na každém odsunovém stupni a provést opatření k zábraně dalších poranění míchy. Přidružená ztráta citlivosti může zamaskovat další závažnější, život ohrožující poranění, která bys měl aktivně hledat. Dokud nebude diagnostikována jiná příčina, šok hodnot' jako hypovolemický.

## 10.1 Klasifikace

Poranění páteře můžeme roztrřít na:

- tupá nebo penetrující,
- otevřená nebo zavřená,
- primární a sekundární,
- kompletní a nekompletní (závisí na tom zda se distálně od poranění udržela nějaká neurologická funkce),
- dle úrovně poranění (anatomická lokalizace),
- dle přítomnosti nebo nepřítomnosti vazivové stability.

Rozložení **tupých poranění páteře:**

Oblast	% úrazů
Krční	55
Hrudní	15
Th-L přechod	15
L-S přechod	15

**Penetrující poranění** páteře způsobená zbraněmi mohou být destruktivní a jsou obvykle kontaminovaná. I když kulka nebo střepina přímo nezasáhnou míchu, poranění mohou způsobit kostěné fragmenty jako sekundární projektily. Také efekt kavitace a blastu může způsobit mikroskopicky zjistitelná poranění do několika centimetrů od střelného kanálu.

**Primární poranění** vzniká prvotním poškozením kostěných struktur páteře a/nebo míchy.

**Sekundární poranění** vzniká uvolněním volných radikálů, vzrůstajícím otokem míchy a kaskádou biochemických procesů, které vedou k postupnému zhoršení poranění míchy. Iatrogenní sekundární poranění míchy může být výsledkem špatného přenášení zraněného během transportu nebo zanedbáním preventivních opatření, přesto by tento problém neměl být přeceňován; poškození je nejčastěji vznikne v době úrazu.

Rozdíl mezi kompletním a nekompletním poraněním míchy

### **Kompletní poranění míchy**

- žádná funkce pod úrovní poranění míchy,
- dle fyziologického vyšetření kompletní poranění míchy nemusí nutně znamenat její kompletní přerušení,
- míšní reflexy se mohou obnovit, ale neurologický stav se upraví málo nebo vůbec.

### **Nekompletní poranění míchy**

- alespoň nějaká motorická nebo senzitivní funkce pod úrovní poranění míchy,
- ušetření oblasti sakra,
- surgical decompression may be of value if there is neurological deterioration.

Úroveň motorického deficitu se hodnotí podle funkce nejdistančnějšího svalu (z hlediska inervace) o síle alespoň 3/5 (American Spinal Injury Association scale, viz tabulka níže). Příloha A obsahuje zkrácený seznam myotomů.

Úroveň senzitivního deficitu se hodnotí podle nejnižšího dermatomu s bilaterálně normální citlivostí. Příloha B obsahuje seznam dermatomů.

<b>Skóre</b>	<b>Síla svalová</b>
<b>0</b>	Úplná paralýza
<b>1</b>	Viditelné nebo hmatné kontrakce
<b>2</b>	Plný rozsah hybnosti bez vlivu gravitace
<b>3</b>	Plný rozsah pohybu proti gravitaci
<b>4</b>	Plný rozsah pohybu silou menší než je norma
<b>5</b>	Normální síla
<b>NT</b>	Nelze testovat

Stupně svalové síly (American Spinal Injury Association)

Z úrazových RTG snímků nemusí být zřejmá vazivová nestabilita: zapamatuj si, že RTG snímek představuje poslední snímek filmu. Nemůže ukázat síly, kterým byl krk vystaven v čase úrazu.

*Praktická poznámka*

*Morbidita spojená s poraněním míchy je ve vojenském prostředí závažná. Tato poranění trvale vyžadují dlouhodobou péči a rehabilitaci.*

<b>Pilíř</b>	<b>Kostěné části</b>	<b>Měkké tkáně</b>
<b>Přední</b>	<ul style="list-style-type: none"> <li>• přední 2/3 těla obratle</li> <li>• přední annulus fibrosus</li> </ul>	<ul style="list-style-type: none"> <li>• přední podélný vaz</li> </ul>
<b>Střední</b>	<ul style="list-style-type: none"> <li>• zadní 1/3 těla obratle</li> <li>• vazivové pedikly</li> </ul>	<ul style="list-style-type: none"> <li>• zadní podélný vaz</li> <li>• zadní annulus</li> </ul>
<b>Zadní</b>	<ul style="list-style-type: none"> <li>• lamina</li> <li>• spinózní výběžky</li> <li>• kloubní facety</li> </ul>	<ul style="list-style-type: none"> <li>• žlutý vaz</li> <li>• interspinózní vazy</li> </ul>

Stabilita páteře

## 10.2 Patofyziologie

Nedostatečné dýchání může vzniknout sekundárně po hypoventilaci pro paralýzu dýchacích svalů a může vést k zhoršení stavu vědomí. Dýchací cesty mohou být také zneprůchodněny následkem přidružených poranění hlavy nebo obličeje, což jsou velmi častá poranění spojená s tupým úrazem míchy.

Úrazy nad úrovní C4 způsobují ztrátu síly bránice i interkostálních svalů (C3-4-5 udržují funkci bránice) a dýchání pak závisí na pomocných dýchacích svalech. Pokud není včas zabezpečena umělá ventilace, úrazy horní části míchy mají rychlou úmrtnost. U poranění mezi C4-C8 je bránice funkční, ale mezižeberní svaly ne: tak vznikne brániční způsob dýchání (houpání mezi břichem a hrudníkem). Pokud bude zraněný vyčerpaný, bude nutná jeho umělá ventilace.

**Neurogení šok** je formou distribučního šoku, kde ztráta napětí cévní stěny vede k redistribuci krevního toku. Poranění míchy může přerušit sympatikus, což může dále vést k vasodilataci a hypotenzi při současné teplé periférii. Příznaky jsou

daleko závažnější při vyšších poranění míchy, zatímco léze pod úrovní Th6 způsobí šok jen velmi zřídka.

Ztráta sympatické inervace srdce vede k neblokované parasymptomimetické aktivitě, která způsobuje bradykardii. Pacienti, kteří ztratili tonus sympatiku, ztrácejí také schopnost termoregulace: nepotí se v horkém prostředí a v chladu nezvládnou vasokonstrikci.

## 10.3 Anatomie stability

Stabilita páteře závisí na neporušenosti tří pilířů. Pokud jsou dva ze tří pilířů poškozeny, pak je páteř nestabilní.

### Léze míšní - syndromy

Rozlišujeme velké množství syndromů míšních lézí dle poraněné zóny.

<b>Centrální léze míšní</b> Vzniká při hyperextenzi krční páteře u lidí s primárně zúženým páteřním kanálem nebo s poruchou prokrvení v povodí a.spinalis ant.	<b>Přední míšní syndrom</b> Paraplegie, porucha vedení bolestivých impulsů a tepla, infarkt míchy v povodí a.spinalis. ant.
<b>Syndrom Brown–Sequard</b> Částečné přerušování míchy, následuje obvykle po penetrujícím poranění - stejnostranná ztráta motorických funkcí a polohocitu, druhostranná ztráta citlivosti.	<b>Syndrom caudy equiny</b> U poranění pod L1-L2 - neurologické funkce jsou zachovány variabilně, porucha funkce močového měchýře, ztráta citlivosti a motoriky.

Syndromy míšních lézí

## 10.4 Vyšetření a léčba

Při vyšetřování je nejdůležitější páteř stabilizovat tak, aby se zabránilo jejímu sekundárnímu poranění a následnému zhoršení neurologických funkcí.

### 10.4.1 MIST anamnéza

Zraněný při vědomí Ti může o obtížích, symptomech, bolesti a neurologickém deficitu říct sám. Ale u zraněných se sníženou úrovní vědomí či v bezvědomí musíš předpokládat nejhorší poranění páteře (na všech úrovních odsunového řetězce).

<b>M</b>	Jaký byl mechanismus úrazu? Chodil pacient bezprostředně po úrazu?
<b>I</b>	Jaká poranění byla nalezena (oslabená síla svalová a/nebo porucha citlivosti) nebo jen podezření (např. současné poranění hlavy)?
<b>S</b>	Známky dechových obtíží (např.známky bráničního dýchání nebo známky neurogeního šoku (hypotenze a bradykardie s proteplenou periferií? Priapismus?
<b>T</b>	Jaká léčba byla poskytnuta v souvislosti s šokem? (je lépe předpokládat a léčit hypovolémií než neurogení šok)? Je páteř zabezpečena imobilizací?

Součástí hlášení MIST při poranění páteře.

### 10.4.2 <C> - Catastrophic haemorrhage

Během ošetřování pod palbou je zástava masivního zevního krvácení hlavní prioritou. Pokud musí být zraněný během ošetřování pod palbou odsunut (transportován, přemístěn), zabezpečení krční páteře není podstatné.

### 10.4.3 A - Airway a krční páteř

Neodkladné (Časné) zajištění dýchacích cest je nezbytné u zraněných s jejich obstrukcí (důsledek bezvědomí nebo přímého poranění obličeje). Navíc zraněné s poraněním páteře nad úrovní C4 budeš muset pro zajištění dostatečné ventilace zaintubovat. Zranění s poraněním mezi C4 - C8 mohou mít FVC (vitální kapacita plic)

a dechový objem redukován až na 60 %. Tito zranění pak při vyčerpání a únavě potřebují ventilaci podpořit.

### **Algoritmus intubace u poranění krční páteře nebo při podezření na něj**

Použití laryngoskopu je při nasazeném krčním límci složitější. Důležité je, aby se Ti podařilo zajistit dýchací cesty na první pokus.

- manuální fixace krční páteře – provádí pomocník,
- odstraň imobilizaci páteře (v případě krčního límce je lépe jej pouze uvolnit a otevřít, než zcela odstranit),
- zraněnému podej kyslík (preoxygenace),
- tlak na chrupavku prstencovou (Sellickův hmat) – provádí pomocník,
- podej anestetika a myorelaxancia,
- intubuj, zkontroluj polohu kanyly a zafixuj,
- znovu imobilizuj krční páteř s pomůckami (C límec).

Zkontroluj funkčnost všech intubačních pomůcek ještě před samotným výkonem. Vytvoř si „havarijní plán“ pro případ selhání či nůspěchu intubace na první pokus. Pro obtížnou inkubaci je dobré mít k dispozici zavaděč a endotracheální kanylu menšího průměru.

Po tupém úrazu udržuj krční páteř v neutrálním postavení. Nasad' semirigidní krční límec správné velikosti. Zraněného ukládej a vykládej z nosítek technikou log roll. Hlavu imobilizuj pomocí postranní fixace (improvizovaně např. srolovanou dekou uloženou kolem hlavy do tvaru podkovy a zafixovanou k nosítkům nebo scoop rámu řemínky nebo náplastí ). K nosítkům připevni pomocí popruhů i tělo zraněného. Zafixuješ-li pouze hlavu, může při manipulaci se zraněným, dojít k jeho poškození. Imobilizaci krční páteře zabezpečíš pomocí semirigidního krčního límce, scoop rámu a postranní fixací hlavy (hlavové bloky??), lze využít i improvizovaných pomůcek. Nejdůležitější komponentou jsou „bloky“ umístěné po stranách hlavy.

### *Praktická poznámka*

*Neexistuje žádný důkaz, že krční límec u penetrujícího poranění snižuje pravděpodobnost poranění sekundárního. Krční límec použij u tupého poranění.*

Neklidný pacient nebude tolerovat postranní fixaci a může se bránit i fixaci těla popruhy. Imobilizuj krční páteř semirigidním límcem a zraněného uklidňuj. Pokud máš obavy ze zvýšeného intrakraniálního tlaku, můžeš u zraněného v bezvědomí použít pouze fixaci postranní. Tlakem krčního na krční žíly může intrakraniální tlak nadále vzrůstat. Ideálně se zraněný uloží do polohy s hlavou o 30° zvednutou (nevzrůstá intrakraniální tlak, obvykle je to možné až v nemocnici). Zvaž polohu zraněného ve vrtulníku, který létá špičkou nakloněnou k zemi. Pokud uložíš pacienta zraněného hlavou dopředu, může dojít ke zhoršení již tak zvýšený intrakraniálního tlaku.

### **Ponechání krční páteře bez límce**

Podle amerických doporučení (NEXUS - National Emergency X-Radiograph Utilization Study, 30 000 zraněných) lze krční límec sejmout u zraněných s tupým poraněním (senzitivita odhalení fraktury je 99 %). C-páteř nemusí být fixována pokud:

- GCS je 15 – normální úroveň vědomí a
- na krku není porušena citlivost dorzálně ve střední čáře a
- není další bolestivé poranění a
- není ložiskový neurologický deficit a
- není intoxikace (alkoholem, drogou).

U všech zraněných s podezření na poranění krční páteře a kteří nedopovídají doporučením NEXUS proved' RTG vyšetření.

Thorakolumbální páteř vyšetřuj při log roll manévru (Příloha C) a podle stavu klinického nálezu proved' RTG či další vyšetření.

#### **10.4.4 B - Breathing**

Problematika byla popsána pod A – Airway – viz výše.

#### **10.4.5 C- Circulation**

V počátečních fázích resuscitace nesváděj příčinu hypotenze na poranění míchy. Zraněný s poraněním míchy může mít teplá akra, bradykardii, měkké břicho a přesto může mít významné hemoperitoneum. Vždy předpokládej, že hypotenze je způsobena ztrátou krve a snaž se nalézt zdroj krvácení (snímek hrudníku, pánve, FAST, klinické vyšetření dlouhých kostí, močový katétr k vyloučení hematurie). Při bradykardii podej Atropin. Pokud chybí sympatikotonus Atropin nebude účinkovat na rozdíl od situace, kdy je nadměrný tonus parasymptiku. Pokud Atropin selže, aplikuj vazopresory (např. noradrenalin) podle doporučení a přístup k zevní stimulaci srdce pomocí defibrilátoru. Bradykardie se obvykle vyřeší do 3-5 týdnů.

#### **10.4.6 D - neurological Deficit**

Detailní neurologické vyšetření se provádí během druhotného vyšetření.

#### **10.4.7 E – Exposure, Environment & Extremity**

Zranění s poraněním míchy a se sníženým tonem sympatiku mohou ztratit schopnost termoregulace. V nestandardních klimatických podmínkách v resuscitační místnosti (např. poušť) rozprašuj na zraněného vodu a chlad ho ventilátorem, v případě chladu zraněného přikryj a zahřívej teplým vzduchem.

#### **10.4.8 Secondary survey**

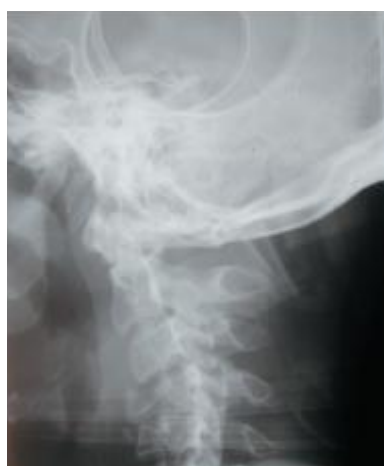Během druhotného vyšetření proved' úplné neurologické vyšetření a log roll. Před manévrem log roll sundej krční límec podle pravidel a záda vyšetřuj společně s provedením vyšetření per rectum, které zahrnuje zhodnocení tonu svěračů (ztrát tonu nalézáme při poranění kořenů S2, S3 a S4). Priapismus je další známka poranění míchy. Bočný snímek krční páteře se provádí také během druhotného vyšetření. Klinicky zjištěná úroveň motorického a senzitivního deficitu by měla korelovat s rentgenologickými nálezy. Příloha D popisuje hodnocení snímků krční páteře.

U zraněných při vědomí je doporučováno provést tři projekce (boční, předozadní a na čepovec, 94% senzitivita pro nález fraktury u symptomatických pacientů). Pokud nelze zobrazit přechod C7-Th1 provádí se projekce „v poloze plavce“. Pokud jsou tyto snímky v pořádku, lze zraněného klinicky vyšetřit a pokud není palpační citlivost krční páteře a lze předvést plný pohyb, lze odstranit fixační pomůcky. Pokud je citlivost ve střední čáře (midline tenderness), pak je vhodné doplnit funkční snímky ve flexi a extenzi, kdy lze odhalit ligamentózní poranění.

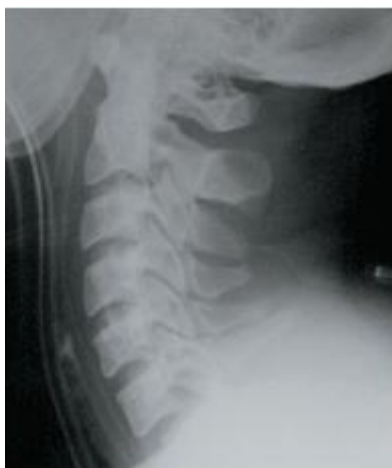Poranění míchy bez nálezu abnormality na RTG (Spinal Cord Injury Without Radiological Abnormality SCIWORA) jsou vzácná (0,08 % všech poranění krční páteře), objevují se stejně u dospělých i dětí.

Nejčastějšími poraněními (potvrzená na MRI) jsou centrální herniace meziobratlové ploténky, stenóza páteřního kanálu a otok nebo kontuze míchy. Pokud je dostupné CT, je vhodné zobrazit dolní krční páteř tam, kde se jí nepodařilo zachytit na prostých RTG snímcích. Při CT mozku pro tupý úraz hlavy se doporučuje rozšířit vyšetření i na C1-C3.

V traumacentrech jsou stále častěji používány při primárním vyšetření u zraněných s poraněním hlavy odeslaných na CT mozku CT-3D rekonstrukce krční páteře (např. americkou praxí je odložit provedení prostých RTG snímků ve prospěch CT u zraněných s poraněním hlavy). Takovýto postup bude v polních podmínkách spíše vzácný.



Dvojitá zlomenina C4 a C5



Posun C6-C7.

Použití kortikosteroidů v léčbě poranění míchy zůstává kontroverzní. Na jedné straně studie použití kortikoidů nepodporují, na straně druhé existují studie, které dokazují lepší výsledky jeden rok od úrazu při jejich použití. Ve Velké Británii nejsou kortikosteroidy jednotně používány, a proto v současné době není jejich použití doporučováno ani protokolem BATLS.

#### *Praktická poznámka*

*Pokud je zraněný umístěn na páteřní desce (spinal board), hrozí velké nebezpečí tvorby dekubitů – mohou vzniknout i během 2 hodin. Proto dbej na jejich prevenci a zraněného polohuj.*

### **10.4.9 Definitivní léčba**

Indikace pro trakční halo aparát nejsou časté. Ale u zraněných s dislokovanou zlomeninou facetových kloubů nebo s nestabilní vícečetnou zlomeninou se zhoršujícími se neurologickými známkami je ortopedem zvažováno naložení Gardner Wellových kleští k dosažení trakce a usnadnění repozice pomocí navigačních a zobrazovacích metod.

### **10.4.10 Odsun**

Zraněné s poraněním páteře transportuj včas do specializovaného zařízení, co nejdříve po prvotním diagnostikování a stabilizaci fyziologických funkcí.

## **10.5 Závěr**

Poranění páteře a míchy mohou mít pro mladé vojáky fatální následky. Rozsah primárního poranění lze ovlivnit jen málo, ale již při podezření na poranění páteře a míchy (mechanismus úrazu) dodržuj preventivní opatření tak, aby se zabránilo sekundárnímu iatrogennímu poranění.

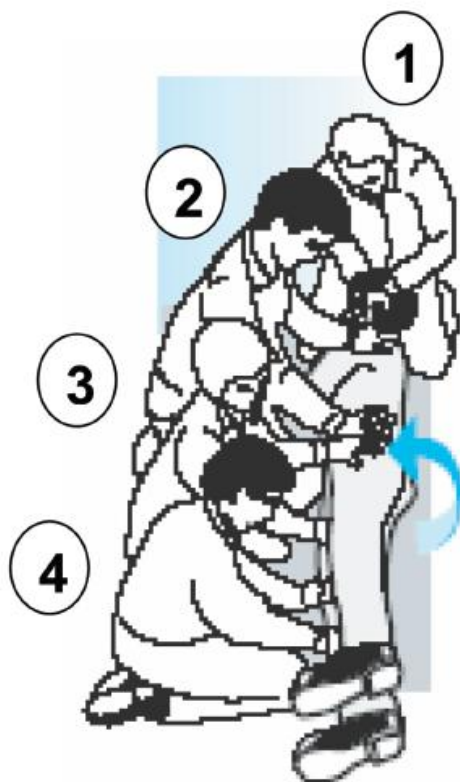
## Příloha A: Myotomy

Nervový kořen	Svalová skupina
C5	Deltoidní.
C6	Extenzory zápěstí.
C7	Extenzory lokte.
C8	Flexory prstů.
T1	Adduktory malíku.
L2	Flexory kyčle.
L3 / L4	Extenzory kolena.
L4 / L5	Flexory kolena.
L5	Dorzální flexory hlezna.
S1	Plantární flexory hlezna.

## Příloha B: Dermatomy

Nervový kořen	Dermatom
C5	Oblast nad deltovým svalem.
C6	Palec.
C7	III. prst.
C8	Malík.
T4	Bradavky.
T8	Procesus xiphoideus.
T10	Pupek.
T12	Oblast symfýzy.
L4	Vnitřní část lýtka.
L5	První meziprstí.
S1	Zevní hrana nohy.
S3	Oblast nad sedacími hrboly.
S4/S5	Perineum.

## Příloha C: Log Roll



„Tři nad a tři pod“ - pozice rukou :

Zachránce (1) - vede tým a stará se o hlavu a krční páteř.

Zachránce (2) zvedá ramena, paže a hrudník.

Zachránce (3) zvedá pánev a stehna.

Zachránce (4) zvedá distální část dolních končetin.

- nejlépe se provádí ve čtyřech zachráncích,
- odstraň postranní fixaci hlavy a krční límec – páteř je přístupnější pro vyšetření,
- zachránce (1) - vede tým, stará se o hlavu a krční páteř, uděluje povely, udržuje polohu hlavy a krku v podélné ose páteře,
- otáčej pacienta na zdravou stranu (pokud lze), zkontroluj všechny kabely a hadičky (i.v. linky, hadice ventilátoru, vodiče EKG) napojené na pacienta - mají dostatečnou vůli a nebudou při otáčení vadit?
- Odstraňuješ-li spinal board, zkontroluj ještě před otáčením zraněného uvolnění všech popruhů (jinak budou muset být taženy pod zraněným),

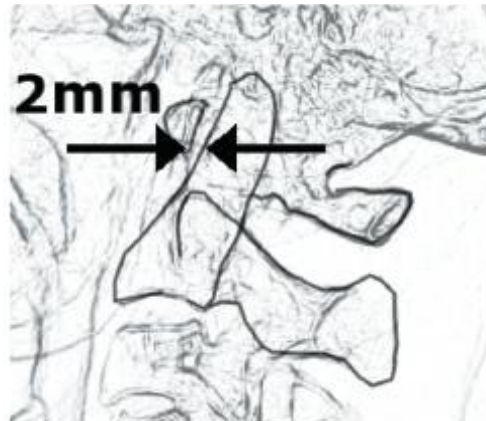
- záchránce (1) používá povely “připravit – pozor – otáčíme”, tak aby se při otáčení docílilo synchronizovaného pohybu,
- pátý záchránce vyjme/umístí spinal board a provede vyšetření páteře (v nemocnici včetně vyšetření per rectum), v této době též může odstranit oblečení z pod pacienta,
- záchránce (1) používá povely “připravit – pozor – otáčíme” k otočení zraněného zpět na záda. Tam, kde ještě nebylo klinicky nebo rentgenologicky vyloučeno poranění páteře, nasad' zpět fixační pomůcky.

## Příloha D: RTG snímky krční páteře

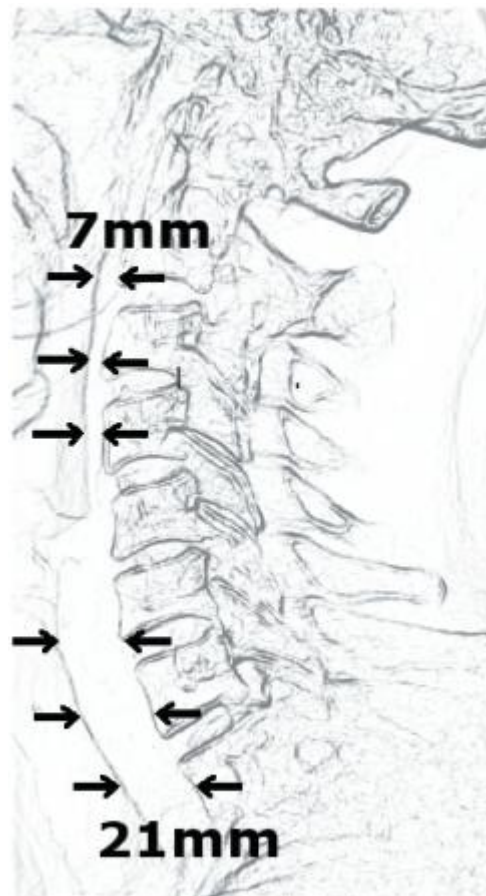
Bočný snímek krční páteře musí zobrazovat celou krční páteř od kraniocervikální junkce po nejméně horní hranici Th1. Snímek nemůže být hodnocen jako negativní pokud nezachycuje normální polohu obratlových těl C7/Th1. Abys mohli vyloučit nestabilní zlomeniny krční páteře, hodnot' nejprve postavení a kontury obratlových těl. Je také důležité zachytit otok prevertebrálních(??) tkání, kompresivní fraktury, expanzi nebo odlomení obratlových těl, přerušeni kontinuity kortikálních linií páteřního kanálu a fragmenty v páteřním kanálu.

Zvláštní oblasti pro hodnocení bočního snímku krční páteře jsou:

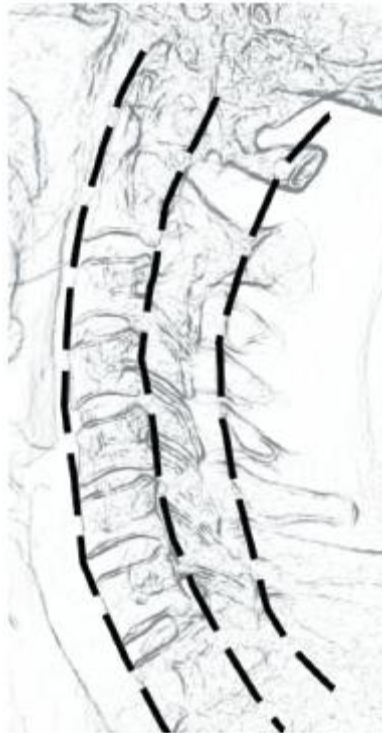
1. Atlanto-dentální mezera. Měří se v místě, kde se kortiky atlasu a zubovitého výběžku čepovce přibližují nejvíce. Tato vzdálenost by neměla přesáhnout 2 mm a neměla by se výrazně měnit při předklonu a v záklonu. Prodloužení této vzdálenosti znamená přerušeni kostěného prstence atlasu (C2) nebo přetržení fixačních ligament.
2. Pre-vertebrální měkké tkáně. Hledej jakákoli nezvyklá rozšíření (zvětšení??) měkkých tkání. Neexistuje žádná obecná dohoda o horní hranici normy, proto tato měření nejsou dostatečně citlivá ani specifická. Zavedená nazogastrická sonda nebo endotracheální kanyla bezpečně znemožní hodnocení jakýchkoli odchylek. Retrofaryngeální rozšíření je mnohem závažnější, než retrotracheální. Všimni si, že otok se může objevit na různé úrovni u jakéhokoli poranění kostních struktur
3. Kortikální linie - linie procházející předními a zadními hranami obratlových těl a zadním okrajem páteřního kanálu by měly být hladké a běžící paralelně.
4. Těla obratlů - měla by být čtyřhranná. Neměla by mít tvar klínu směřujícího dopředu ani dozadu. Neměl bys odhalit žádné volné fragmenty krycích destiček – tzv. "tear drop fractures" (dvířkové zlomeniny).
5. Zadní část - spinózní výběžky by měly ležet v jedné linii bez přerušeni kortiky.
6. Kloubní plošky - měly by být v jedné linii a měly by se překrývat jako tašky na střeše.



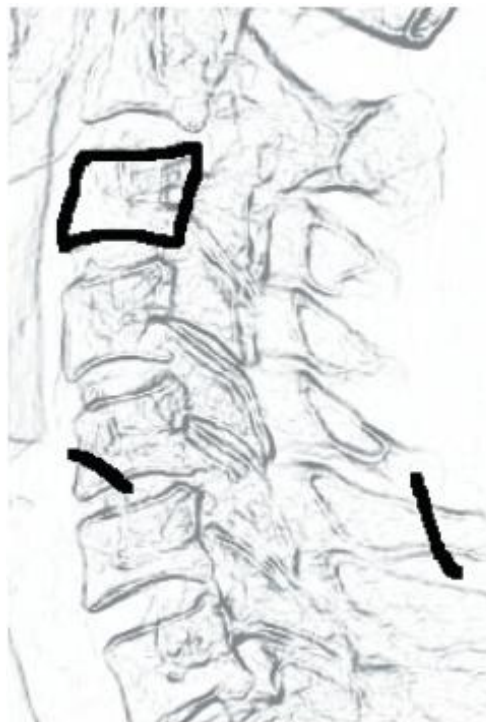Vzdálenost C1-C2 by neměla být větší než 2 mm. Zvětšení této vzdálenosti po úrazu nasvědčuje ruptuře vazivového aparátu, který udržuje zubovitý výběžek čepovce ve správném postavení s nebezpečím sekundárního poranění míchy.



Pre-vertebrální měkké tkáně by měly být nerozšířené. Expanze měkkých tkání po úrazu svědčí pro hematoma z okultní (??? Diskrétní??) zlomeniny.



Zkontroluj postavení obratlových těl a kloubních plošek.



Snaž se vyloučit klínovité zlomeniny obratlových těl, „tear drop“ zlomeniny krycích plotének a zlomeniny spinózních výběžků.